SVEIKATOS MOKSLAI /
HEALTH SCIENCES IN EASTERN EUROPE
ISSN 1392-6373 print / 2335-867X online
2022, 32 tomas, Nr.3, p. 32-34
DOI: https://doi.org/10.35988/sm-hs.2022.083

BALTŲ TAŠKŲ SINDROMO IR LAIMO LIGOS GALIMAS RYŠYS. KLINIKINIS ATVEJIS

Emilija Kovieraitė[1], Jurgita Kazlauskaitė[2]
[1]Lietuvos sveikatos mokslų universiteto Medicinos fakultetas,
[2]Klaipėdos universitetinė ligoninė

Raktažodžiai: Baltų taškų sindromas, Laimo liga, boreliozė

Santrauka

Baltų taškų sindromas – tai grupė uždegiminių chorioretinopatijų, kurios kliniškai pasireiškia baltais taškeliais ar dėmėmis akių dugne. Dauguma sergančiųjų − jaunesni nei 50 metų asmenys. Dažniausi nusiskundimai – neryškus matymas ir sumažėjęs regėjimo laukas. Yra daugybė teorijų, bandančių paaiškinti baltų taškų sindromo etiologiją, tačiau ji tiksliai nėra žinoma. Kaip viena iš galimų literatūroje nagrinėjamų priežasčių, sukėlusių baltų taškų sindromą, yra Laimo liga, tačiau kol kas šis ryšys nėra įrodytas.

Įvadas

Baltų taškų sindromą sudaro grupė uždegiminių, autoimuninių chorioretinopatijų, kurių bendras klinikinis požymis yra dauginiai, atskiri balti pažeidimai, esantys gilesniuose tinklainės ir gyslainės sluoksniuose [1]. Šiam sindromui priklauso ūmi užpakalinė daugiažidininė plakoidinė pigmentinė epiteliopatija (APMPPE), dauginis greitai išnykstančių baltųjų dėmių sindromas (MEWDS), ūminė tinklainės pigmento epiteliopatija (APRE) ir kiti [2]. Baltų taškų sindromas dažniausiai pasireiškia jauniems, iki tol sveikiems žmonėms, staiga susilpnėjusiu regos aštrumu, neryškiu matymu ir fotopsija vienoje ar abiejose akyse [3].

Šio sindromo etiologija iki šių dienų neaiški. Manoma, kad kaip ir daugelio autoimuninių ligų atvejais, nežinomas dirgiklis (pavyzdžiui, virusas ar bakterinė infekcija) gali sukelti uždegiminį ar autoimuninį procesą [3]. Keliuose straipsniuose buvo nagrinėjamas galimas ryšys tarp baltų taškų sindromo ir Laimo ligos, tačiau dėl duomenų stokos jis nebuvo galutinai įrodytas [4].

Baltų taškų sindromo diagnozė nustatoma atliekant kompiuterinę perimetriją, dugno autofluorescenciją, optinę koherentinę tomografiją (OKT) ir fluorescencinę angiografiją (FAG) [3]. Laimo liga patvirtinama atlikus serologinius kraujo tyrimus, tačiau pirmosiomis infekcijos savaitėmis jie nėra jautrūs, kadangi IgM antikūnai prieš *Borellia spp*. susidaro po erkės įsisiurbimo praėjus tik 3-8 savaitėms. Endeminėse vietovėse, tokiose kaip Lietuva, Laimo ligos diagnozė gali būti nustatoma nelaukiant kraujo tyrimo atsakymo. Esant būdingai migruojančiai eritemai, gydymą galima pradėti nedelsiant. Vėlesnėse ligos stadijose serologinei Laimo ligos diagnozei nustatyti rekomenduojamas dviejų etapų metodas. Pirmiausia reikia atlikti kiekybinį serumo IgM ir IgG antikūnų prieš Borrelia burgdorferi atrankinį testą, naudojant jautrų imunofermentinį metodą ELISA. *Western blot* tyrimas turi būti atliktas po teigiamų ar dviprasmiškų anksčiau minėtų tyrimų [5]. Galimi ir kiti diagnostiniai kriterijai, tokie kaip esamas bent vienas būdingas organo pažeidimas ir konstatuojami teigiami laboratoriniai tyrimai ar matoma būdinga migruojanti eritema su dviejų organų pažaida [6].

Laimo liga gali pažeisti ir akis, sukeldama konjunktyvitą, uveitą, optinio nervo neuritą, episkleritą ar keratitą. Manoma, kad dėl serologinės diagnostikos sunkumų ir nespecifinių simptomų, šių ligų ryšys su Laimo liga nustatomas retai [4].

Baltų taškų sindromas dažnai praeina savaime ir nereikalauja papildomo gydymo. Tačiau kartais liga gali progresuoti ir turėti reikšmingų ilgalaikių regėjimo funkcijos pasekmių. Tokiais atvejais gydymas susideda iš vietinių ar sisteminių kortikosteroidų, ar net imunoterapijos. Esant pavojingoms būklėms, tokioms, kaip serpinginis chorioiditas, naudojami citotoksiniai vaistai (ciklofosfamidas, chlorambucilis). Atsiradus komplikacijų – cistinei geltonosios dėmės edemai ar gyslainės neovaskuliarizacijai, gali būti taikomas imunosupresinis gydymas, kraujagyslių endotelio augimo faktoriai, fotokoaguliacija ar fotodinaminė terapija [3]. Laimo liga ankstyvojoje stadijoje gydoma doksiciklino, amoksicilino, cefuroksimo ar azitromicino tabletėmis. Vėlesnėse stadijose esant organų pažeidimui skiriami atitinkami intraveniniai antibiotikai.

Adresas susirašinėti: Emilija Kovieraitė, el.p. emilijakovieraite@yahoo.com

Tyrimo tikslas

Išanalizuoti pasireiškusį baltų taškų sindromą, įvertinti galimą boreliozės ir baltų taškų sindromo tarpusavio ryšį, nagrinėjant klinikinį atvejį Klaipėdos universitetinės ligoninės (KUL) Akių ligų skyriuje 2021 metais.

Tyrimo medžiaga ir metodai

Atlikta klinikinio atvejo studija. Tiriamasis – KUL pacientas, kuriam diagnozuotas židininis gyslainės ir tinklainės uždegimas (baltų taškų sindromas) bei rasti Boreliozės IgM antikūnai. Duomenys rinkti iš ligos istorijos.

Klinikinis atvejis

35 metų vyras kreipėsi į oftalmologą dėl staiga pablogėjusio matymo dešiniąja akimi. Regėjimas sutriko prieš 5 dienas. Nustačius pacientui pakitimus centrinėje tinklainės dalyje ir įtariant autoimuninį tinklainės uždegimą, jis buvo skubos tvarka stacionarizuotas į KUL akių ligų skyrių detalesniam ištyrimui.

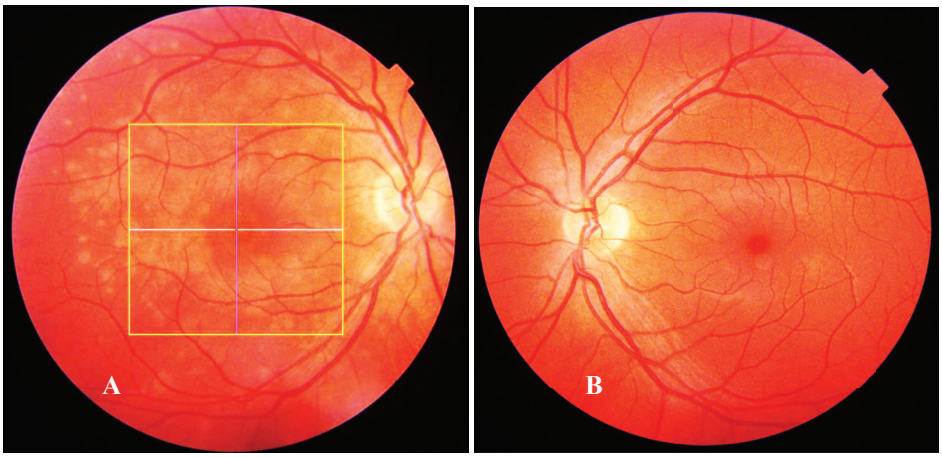

1 pav. Akių dugno nuotraukos. A – dešiniosios akies makulinėje srityje stebimos kreminės dėmės (baltų taškų sindromas), B – kairioji akis be pakitimų

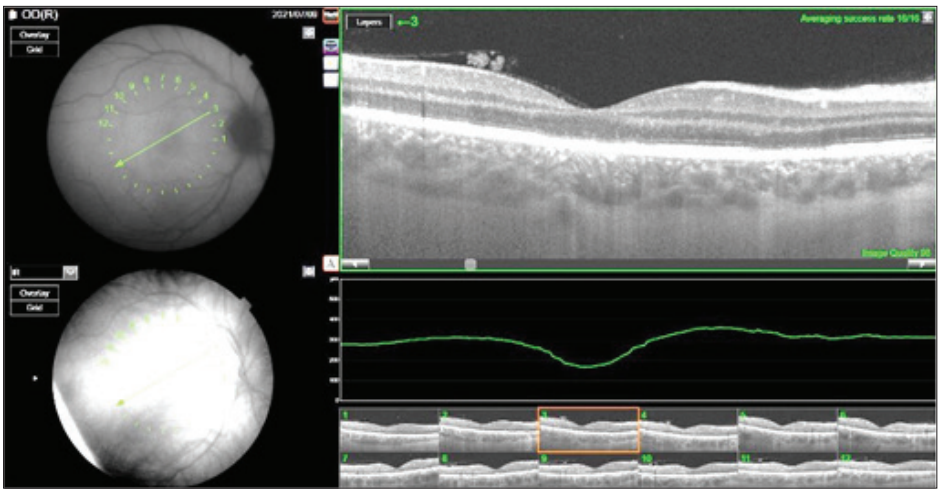

2 pav. Optinė koherentinė tomografija. Matoma dešiniosios akies pažeista vidinio/išorinio segmentų (IS/OS) jungties struktūra

Atliekant oftalmologinę apžiūrą, dešiniosios akies geriausiai koreguotas regėjimo aštrumas (VOD) buvo 0,3, kairiosios (VOS) – 1,0. Išmatuotas abiejų akių akispūdis (Tn) 17,3 mmHg. Dešiniosios akies priekinis segmentas be uždegimo požymių, stiklakūnyje pavienės drumstelės. Akių dugne optinio nervo diskas (OND) be pakitimų, makulinėje srityje stebimos kreminės dėmės. Kairioji akis be pakitimų.

Akies dugno nuotraukose OD matomi gelsvi apvalūs židiniai tinklainės centre ir vidurio periferijoje, daugiau koncentruota makuloje (1 pav.). Atlikus optinės koherentinės tomografijos tyrimą, stebime: OD užpakalinėje stiklakūnio žievėje pavienės uždegiminės ląstelės, tinklainės pigmentinio epitelio (TPE) ir fotoreceptorių sluoksnio pokyčiai (pažeista vidinio/išorinio segmento (IS/OS) jungties struktūra) (2 pav.). OS be pakitimų.

Tiriant akiplotį dešiniojoje akyje – paracentrinės skotomos, kairioji akis be pakitimų.

Atlikus bendrą kraujo tyrimą, rastas padidėjęs leukocitų kiekis iki 11,44 x 10^9/l (norma 4,0-9,8 x 10^9/l), neutrofilų 9,41 x 10^9/l (norma 1,5-6,0 x 10^9/l), limfocitų kiekis sumažėjęs iki 9,8 proc. (norma 25-37 proc.). Įtarus Laimo ligą, atliktas Laimo boreliozės IgM antikūnų patvirtinamasis tyrimas (imunobloto metodas), kuris buvo teigiamas.

Pacientui skirtas gydymas nuo uždegimo: lašai į dešiniąją akį (Sol. Dexa-

methason 0,1 proc. x 4, sol. Bromfenac 0,9 mg/ml x 2), metilprednizolonas (i/v 80 mg – 4 dienas, i/v 40 mg – 2 dienas, vėliau palaikomoji dozė p/o 32 mg – 3 dienas, 28 mg – 3 dienas, 24 mg – 2 dienas ir mažinant po 4 mg kas dvi dienas). Skirti tetraciklinų grupės antibiotikai gydyti Laimo ligą (Tab. Doxycyclini 200 mg x 14 dienų).

Po taikyto gydymo paciento rega buvo atkurta (VOD/OS 1,0/1,0), tačiau išliko skirtumas tarp vaizdo dydžio. Akių dugne stebimi pigmentacijos pokyčiai makuloje be dėmių, OKT struktūra atsikūrusi. Gerėjant būklei, pacientas išrašytas į namus.

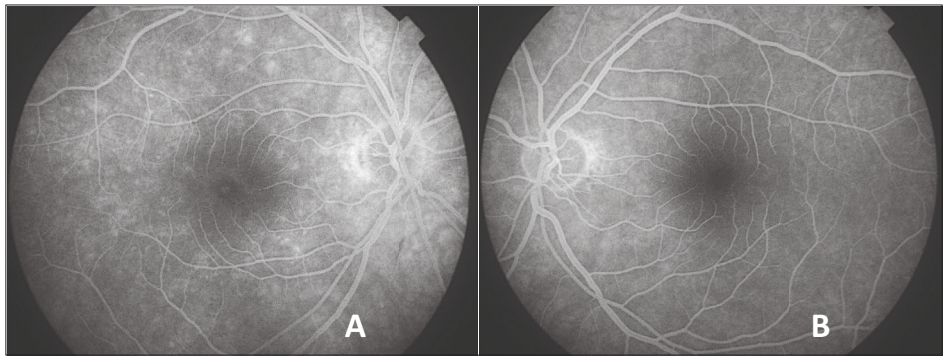

3 pav. Fluorescencinė angiografija, 2 min OD ir 2 min 02 sek OS. A – dešiniojoje akyje matomos hiperrefleksinės dėmelės aplink optinio nervo diską ir makuloje. B – matomas gyslainės piešinio netolygumas kairiojoje akyje

Fluorescencinė angiografija atlikta po mėnesio, stebimos hiperrefleksinės dėmelės aplink optinio nervo diską ir makuloje, atsirandančios dešiniojoje akyje ankstyvojoje fazėje ir ryškiausios tampa vėlyvosiose stadijose; stebimas vėlyvosios stadijos gyslainės piešinio netolygumas ir kairiojoje akyje (3 pav.).

Išvados

1. Baltų taškų sindromui priklauso grupė uždegiminių autoimuninių ligų, kurių bendras bruožas – matomi balti pažeidimai tinklainės ir gyslainės sluoksniuose. Nei vienos iš šių chorioretinopatijų etiologija nėra aiški.

2. Baltų taškų sindromas dažniausiai pasireiškia jauniems žmonėms staiga susilpnėjus regėjimo aštrumui ar sumažėjus regėjimo laukui. Diagnozė patvirtinama atlikus kompiuterinę perimetriją, dugno autofluorescenciją, optinę koherentinę tomografiją (OKT) ir fluorescencinę angiografiją (FAG). Atlikus serologinius tyrimus, atmesti kitas sistemines ligas, kurių išraiška akyse panaši į baltų dėmių sindromą.

3. Siekiant įrodyti baltų taškų sindromo ir Laimo ligos ryšį, reikalingi detalesni klinikiniai tyrimai, tačiau radus pakitimų, būdingų baltų taškų sindromui, galima įtarti Laimo ligą, ypač jei anamnezėje erkės įsisiurbimas ar žmogus gyvena endeminėje zonoje.

Literatūra

1. Khochtali S, Abroug N, Ksiaa I, Zina S, Attia S, Khairallah M. Atypical white dot syndrome with choriocapillaris ischemia in a patient with latent tuberculosis. Journal of Ophthalmic Inflammation and Infection 2018;8(1):1-6. https://doi.org/10.1186/s12348-018-0162-7
2. Dunn JP. Imaging in the White Dot Syndromes. International Ophthalmology Clinics 2016;56(4):175-201. https://doi.org/10.1097/IIO.0000000000000145
3. Mount GR, Kaufman EJ. White Dot Syndromes. StatPearls 2021. https://www.ncbi.nlm.nih.gov/books/NBK557854/
4. Müftüoğlu İK, Akova YA, Güngör SG. A Case of Lyme Disease Accompanied by Uveitis and White Dot Syndrome. Turkish Journal of Ophthalmology. 2016;46(5):241-3. https://doi.org/10.4274/tjo.25991
5. Skar GL, Simonsen KA. Lyme Disease. StatPearls 2021. https://www.ncbi.nlm.nih.gov/books/NBK431066/
6. Case Definitions for Infectious Conditions Under Public Health Surveillance. Centers for Disease Control and Prevention 1997;46(RR-10):3-58 https://www.cdc.gov/mmwr/preview/mmwrhtml/00047449.htm

POSSIBLE CONNECTION BETWEEN WHITE DOT SYNDROME AND LYME DISEASE. CLINICAL CASE REPORT

E. Kovieraitė, J. Kazlauskaitė

Keywords: white dot syndrome, lyme disease, borreliosis.

Summary

The white dot syndrome constitutes a group of inflammatory chorioretinopathies characterized by the presence of white dots on the fundus. The majority of individuals affected with white dot syndrome are younger than fifty years old. The most common symptoms include blurred vision and a loss of visual field. There are many theories for the etiology of white dot syndrome but it remains unknown. Lyme disease had been previously suggested in the literature as one of the possible causes of white dot syndrome but this association has not been proven yet.

Correspondence to: emilijakovieraite@yahoo.com

Gauta 2022-01-31