SVEIKATOS MOKSLAI / HEALTH SCIENCES
IN EASTERN EUROPE
ISSN 1392-6373 print / 2335-867X online
2015, 25 tomas, Nr. 3, p. 87-92
doi:10.5200/sm-hs.2015.056

TIKSLINĖ TRANSTORAKALINĖ ECHOKARDIOGRAFIJA ĮTARIANT ŪMIĄ PLAUČIŲ EMBOLIJĄ ANESTEZIOLOGO-REANIMATOLOGO PRAKTIKOJE

Juliana Dudko[1], Asta Mačiulienė[1], Giedrė Bakšytė[2], Andrius Macas[3]
[1]Lietuvos sveikatos mokslų universiteto Medicinos akademija, [2]Lietuvos sveikatos mokslų universiteto Medicinos akademijos Kardiologijos klinika, [3]Lietuvos sveikatos mokslų universiteto Medicinos akademijos Anesteziologijos klinika

Raktažodžiai: anestezija, ūminė plaučių embolija, echokardiografija.

Santrauka

Plaučių embolija (PE) yra dažnai anesteziologo – reanimatologo praktikoje pasitaikanti gyvybei grėsminga būklė, kurios metu esant padidėjusiam spaudimui plaučių arterijoje (PA) gali vystytis grįžtamas dešiniojo skilvelio (DS) nepakankamumas. Svarbus PE gydymo veiksnys yra ankstyva jos diagnostika.

Ilgą laiką anesteziologijos ir reanimatologijos skyriuose pagrindiniu širdies struktūrų bei hemodinamikos pokyčių vertinimo būdu buvo gydytojo kardiologo atliekama echokardiografija, tačiau tapus prieinamiems naujiems portabiliems echoskopijos aparatams tikslingas hemodinamikos nestabilumą sukėlusių priežasčių vertinimas vadovaujantis protokolais gali būti atliekamas nekardiologinės specialybės gydytojo.

Straipsnyje aptariami tikslinės transtorakalinės echokardiografijos metu nustatomi ŪPE požymiai, jų reikšmė išgyvenamumo prognozei ir gydymo pasirinkimui.

Įvadas

Plaučių embolija yra paplitusi gyvybei grėsminga būklė. Lietuvos pulmonologų ir alergologų draugija PE apibrežia kaip venų trombinės embolijos (VTE) klinikinę išraišką ir giliųjų venų trombozės (GVT) pasekmę [1].

Ankstyva PE diagnostika yra svarbus veiksnys efektyviam jos gydymui, tačiau dėl nespecifinių klinikinių šios patologijos požymių diagnostika yra sudėtinga ir gali būti laiku nenustatyta.

Transtorakalinė echokardiografija (TTE) yra rekomenduojama daugelio ūmių būklių, įskaitant ūmios plaučių embolijos vertinimui bei gydymo taktikos parinkimui [2]. Jos pagalba galima diferencijuoti hemodinamikos nestabilumą sukėlusią priežastį ir atmesti didelės rizikos PE diagnozę nesant echokoardiografinių DS perkrovos bei funkcijos sutrikimo požymių. Nesant galimybės atlikti kompiuterinės plaučių angiografijos, transezofaginės echokardiografijos ar kompresinės kojų venų echoskopijos bei esant netransportabiliam ligoniui, dešiniojo skilvelio (DS) perkrovos echokardiografiniai požymiai gali būti indikacija trombolizei ar trombektomijai atlikti [2]. Intensyvios terapijos skyriuose TTE padeda nustatyti pagalbos teikimo pirmumą kritinės būklės ligoniams bei laiku pradėti ankstyvą PE gydymą [3]. Taip pat tai vertinga priemonė prognozuojant ligonių, sergančių ŪPE, baigtis. Kartu su biocheminiais miokardo pažeidimo žymenimis TTE turi prognostinę reikšmę ligoniams su stabilia hemodinamika [4-6].

Šiuo metu pirmo pasirinkimo tyrimas vizualizuojant tam tikras struktūras norint patvirtinti ar atmesti ŪPE diagnozę operacijų metu yra transezofaginė echokardiografija. Nors tai yra vertinga diagnostinė priemonė anesteziologinėje praktikoje, kurios pagalba preliminarią diagnozę galima nustatyti operacinėje nenutraukiant chirurginių veiksmų [7,8], tačiau tai invazinis nerutininis tyrimas, todėl anesteziologo-reanimatologo praktikoje siekiant greito širdies ir kraujagyslių sistemos įvertinimo gali būti atliekama tikslinė transtorakalinė echokardiografija (TTTE). Baigus mokymo kursus jos pagalba galima įvertinti širdies funkciją, ertmių dydžius bei vizualizuoti masyvios plaučių embolijos požymius keturiomis ištyrimo pakopomis. Tai saugus ir informatyvus metodas, leidžiantis skubiai nustatyti hemodinamikos nestabilumo priežastį, monitoruoti ligonio būklę ir neatideliotinai vertinti gydymo efektą [9]. Norint savarankiškai atlikti ir interpretuoti TTE rezultatus, anesteziologui-reanimatologui rekomenduojama atlikti 350 TTE tyrimų [10]. Atlikę echokardiografijos mokymo programas

Adresas susirašinėti: Juliana Dudko, el. p. juliana.dudko@gmail.com

reanimatologai gali sėkmingai atlikti ir interpretuoti TTE rezultatus kritinės būklės ligoniams [8].

Toliau aptarsime echokardiografinius požymius, būdingus ŪPE sergantiems ligoniams, jų prognostinę išgyvenamumo bei trombolizės poreikio vertę.

Darbo tikslas – remiantis moksliniais straipsniais bei elektroninių medicininių duomenų bazių literatūros šaltiniais, aptarti ŪPE būdingus echokardiografinius požymius, nustatomus tikslinės transtorakalinės echokardiografijos metu bei jų prognostinę vertę.

Darbo objektas ir metodai

Ruošiant šį straipsnį buvo apžvelgtos PubMed bei ScienceDirect duomenų bazės, atlikta straipsnių ir rekomendacijų apžvalga. Nagrinėti straipsniai apie ūminę plaučių emboliją, jos epidemiologiją, echokardiografinius ūminės plaučių embolijos diagnostikos ypatumus ir pritaikymo galimybes anesteziologo-reanimatologo klinikinėje praktikoje. Nagrinėjamos temos informacija susisteminta ir pateikta straipsnyje.

Plaučių embolijos rizikos klasifikacija ir dažnis anesteziologijos bei intensyvios terapijos skyriuose. Plaučių embolija (PE) – svarbi sergamumo ir mirtingumo priežastis, kasmet Europoje sukelianti 300 000 mirčių [11]. Vadovaujantis Lietuvos pulmonologų ir alergologų draugijos plaučių embolijos diagnostikos, gydymo ir profilaktikos rekomendacijomis, jos sunkumas nustatomas pagal ankstyvos mirties nuo PE riziką, kuri skirstoma į tris grupes: didelės, vidutinės ir mažos rizikos (1 lentelė) [1].

Visi perioperaciniai ligoniai, ypač tie, kuriems atliekamos prostatos arba ortopedinės operacijos, turi padidėjusią trombembolijos riziką (2 lentelė) ir yra iššūkis anesteziologui [12].

1 lentelė. Ankstyvos mirties nuo plaučių embolijos rizikos klasifikacija. Pagal S. Miliauską „Plaučių embolijos diagnostikos, gydymo ir profilaktikos rekomendacijos" [2]
**Jei yra šokas ar hipotenzija, PE priskiriama didelės rizikos grupei – dešiniojo skilvelio disfunkcijos ar miokardo pažaidos patvirtinimas nereikalingas.*

Su PE susijusi ankstyvos mirties rizika		Rizikos veiksniai		
		Šokas ar hipotenzija	Dešiniojo skilvelio disfunkcija	Miokardo pažaida
Didelė (> 15 proc.)		+	(+)*	(+)*
Nedidelė	Vidutinė (3–15 proc.)	-	+	+
			+	-
			-	+
	Maža (<1 proc.)	-	-	-

VTE išlieka didžiule problema kritinės būklės ligonių priežiūroje. Intensyvios terapijos skyriaus ligoniai turi padidėjusią GVT išsivystymo riziką [13].

ŪPE būdingi echokardiografiniai požymiai. Ligoniams ūmios PE metu būdingi echokardiografiniai požymiai (3 lentelė), tarp jų DS išsiplėtimas ir hipokinezė, pertvaros suplokštėjimas ir paradoksinis judėjimas, triburio vožtuvo nesandarumas, apatinės tuščiosios venos kolaptavimo nebuvimas įkvėpimo metu, laisvosios dešiniojo skilvelio sienelės kontrakcijos sutrikimas. Nestabilios hemodinamikos ligoniams būdingas sumažėjęs skirtumas tarp KS dydžio per sistolę ir diastolę, tai požymis, nurodantis mažą širdies išstūmimo frakciją ir kardiogeninį šoką, sąlygotą DS nepakankamumo. Rečiau masyvios PE metu galima tiesiogiai nustatyti didelius, centrinėse kraujagyslėse esančius trombus[14].

Dešiniojo skilvelio dydžio ir funkcijos vertinimas. Dešiniojo skilvelio nepakankamumas dažniausia mirties nuo ŪPE priežastis per pirmąsias 30 dienų [15]. Dažniausi echokardiografiniai radiniai būdingi ŪPE metu yra ženkliai išsiplėtęs DS kartu su sumažėjusia DS sistoline funkcija [16]. Dešiniojo skilvelio išsiplėtimas yra specifinis (98%), tačiau mažo jautrumo ŪPE požymis (50%) [17].

DS hipokinezė yra nepriklausomas 30 dienų mirštamumo rodiklis ligoniams, kurių sisteminis arterinis spaudimas PE metu yra ≥ 90 mmHg (HR: 1,94). 30 dienų išgyvenamumo dažnis esant DS hipokinezei ir be jos – 83,7 proc (95 proc. pasikliautinasis intervalas, 79,3-87,0 proc.) ir 90,6 proc (95 proc. pasikliautinasis intervalas 88,0-92,6 proc.), p = 0.001 [16].

DS ertmės dydis gali būti vertinamas viršūniniame

2 lentelė. Plaučių embolijos dažnis operacijų metu. Pagal Matthew C. Desciak. et al. Journal of Clinical Anesthesia [12]

Chirurginė procedūra	PE dažnis	Letalios PE dažnis
Bendroji chirurgija	1,6%	0,9%
Torakalinė	1,5%-2%	0,34%-1,2%
Abdominalinė	0,32%-1,0%	0,03%-0,04%
Laparoskopinė	0,06%-0,9%	0-0,02%
Kraujagyslių	0,4%-0,7%	0,1%-0,2%
Galvos ir kaklo	0,4%-0,44%	0,06%
Ginekologinė	0,3%-4,1%	0,4%
Pilna kelio artroplastika	1,8%-7%	0,2%-0,7%
Pilna klubo artroplastika	0,7%-30%	0,1%-0,4%
Klubo lūžimas	4,3%-24%	3,6%-12,9%
Urologinė	0,9%-1,1%	0,13%-1%
Neurochirurginė	0-4%	0,13-1%
Traumatologija	2,3%-6,2%	0,4-2%
Ūmus stuburo pažeidimas	4,6%-9%	3%-5%

3 lentelė. ŪPE echokardiografiniai požymiai

Daviklio padėtis	Požymiai
Pokrūtinkaulinis keturių ertmių vaizdas	• Atvira ovalioji anga
Viršūninė daviklio padėtis, keturių ertmių vaizdas	• McConnell požymis – laisvosios dešiniojo skilvelio sienelės kontrakcijos sutrikimas – hipo ar akinezė kartu su viršūninio segmento normo ar hiperkineze • Padidėjęs triburio vožtuvo nesandarumo tėkmės spaudimo gradientas • Triburio vožtuvo žiedo judėjimo amplitudė (TVŽJA) <16 mm nurodo DS sistolinės funkcijos sutrikimą
Priekrūtinkaulinis ilgosios ašies vaizdas	• DS / KS santykis >0.6 • Padidėjęs triburio vožtuvo nesandarumo tėkmės spaudimo gradientas
Priekrūtinkaulinis trumposios ašies vaizdas	• Atvira ovalioji anga • Sumažėjęs maksimalus kraujotakos greitis plaučių arterijoje ir pakitusi plaučių arterijos kraujotakos kreivės forma: įkarpa sistolės viduryje ir trumpesnis akceleracijos laikas • Padidėjęs triburio vožtuvo nesandarumo tėkmės spaudimo gradientas • "60/60" požymis – akceleracijos laikas <60 ms, kai triburio vožtuvo nesandarumo tėkmės spaudimo gradientas ≤ 60 mmHg
Pokrūtinkaulinė daviklio padėtis, proksimaliau hepatinių venų įeigos	• Išsiplėtusi (>21 mm) ir įkvėpimo metu mažiau kaip 50 proc. subliūkštanti apatinė tuščioji vena

keturių ertmių vaizde. Šiame vaizde DS plotas ir diametras ties viduriniais segmentais turi būti mažesni už KS ir sudaryti ne daugiau 2/3 KS dydžio. Jeigu DS yra vienodo dydžio su KS – DS vidutiniškai išsiplėtęs. Labai didelis DS išsiplėtimas nustatomas, kai DS yra didesnis už KS. Taip pat viršūniniame keturių ertmių vaizde galima išmatuoti išilginį DS diametrą.

Kiekybinis DS ertmės vertinimas atliekamas viršūniniame keturių ertmių vaizde diastolės pabaigoje matuojant DS ilgį, ertmės vidurio diametrą bei DS diametrą triburio vožtuvo žiedo projekcijoje [18]. DS ilgis matuojamas nuo triburio vožtuvo žiedo iki DS viršūnės. Ertmės vidurio skersmuo matuojamas viduriniame DS trečdalyje, speninių raumenų lygyje. DS pamato skersmuo matuojamas pamatiniame DS trečdalyje trumpojoje ašyje. Pamato skersmuo > 42 mm, vidurinės ertmės skersmuo > 35 mm bei išilginis matmuo > 86 mm nurodo DS išsiplėtimą [19].

Ligoniams su stabilia hemodinamika dešiniojo skilvelio (DS) nepakankamumui diagnozuoti ŪPE metu gali būti vertinama triburio vožtuvo žiedo judėjimo amplitudė TVŽJA. Piotr Pruszczyk su bendraautoriais atliktame multicentriniame tyrime tarp daugelio echokardiografinių rodiklių (dešiniojo ir kairiojo skilvelių dydžių santykio, McConnell požymio, kairiojo skilvelio išstūmimo frakcijos sumažėjimo, triburio vožtuvo regurgitacijos) pasiūlė šį požymį kaip reikšmingiausią nepriklausomą prognostinį 30 dienų mirštamumo ir trombolizės poreikio rodiklį (HR: 0,64, 95% CI: 0,54 to 0.7; p < 0.0001). Autorių teigimu, dešiniojo ir kairiojo skilvelių santykis labiau atspindi skilvelio morfologiją, McConnell požymis nurodo tik vietinės funkcijos sutrikimus, tuo tarpu TVŽJA padeda įvertinti sistolinę dešiniojo skilvelio funkciją. Ligoniai su nustatytu TVŽJA ≤15 mm priskiriami prie padidėjusios 30 dienų mirštamumo dėl ŪPE rizikos grupės, mažos rizikos grupei priskiriami ligoniai su TVŽJA>20 mm, šių ligonių gydymosi ligoninėje laikotarpis trumpas arba jie gali būti gydomi nestacionaro sąlygomis [15].

TVŽJA atspindi DS nepakankamumo sunkumo laipsnį ir koreliuoja su plazmos natriuretinio peptido kiekiu ŪPE metu bei magnetinio rezonanso metu nustatyta dešiniojo skilvelio išstūmimo frakcija [19, 20].

Triburio vožtuvo žiedo judesys vertinamas viršūniniame keturių ertmių vaizde M režime– normoje sistolės metu šoninė triburio vožtuvo žiedo pusė juda link viršūnės, judesio amplitudė >1,5 cm [17].

Vietinis DS sienelės kontrakcijos sutrikimas (McConnell požymis). 1996 McConnell su bendraautoriais paminėjo echokardiografinį DS funkcijos sutrikimo požymį PE metu: DS laisvosios sienelės vidurinės dalies hipokinezę, esant normaliai skilvelio viršūnės kontrakcijai. Autorius pasiūlė tris mechanizmus šio požymio atsiradimui paaiškinti: DS viršūnės judėjimas kartu su hiperdinaminiu kairiuoju skilveliu, dėl staiga padidėjusio pokrūvio atsirandantis sistolinis išsiplėtimas vidurinėje DS laisvosios sienelės dalyje, kuris nepaliečia viršūnės arba segmentinė DS laisvosios sienelės išemija [21]. Franco Casazza su bendraautoriais paneigė pirmus du mechanizmus: DS viršūnės susitraukimas yra nukreiptas į vidų judesys, kuris negali kilti tik dėl kairiojo skilvelio susitraukimo, DS infarkto metu nebūna staigaus pokrūvio padidėjimo, nepaisant to 67 proc. atvejų stebima normali viršūnės kontrakcija. Autoriai siūlo funkcinę išemiją, kaip labiausiai tikėtiną požymio atsiradimo mechanizmą. Ji vystosi dėl sienelės įtampos padidėjimo. McConnell požymis yra jautrus, tačiau nėra specifiškas diagnozuojant ŪPE, kadangi gali būti nustatomas dviem trečdaliams ligonių su DS infarktu. Šis požymis buvo nustatytas 70 proc. ŪPE atvejų ir 67 proc. DS infarkto atvejų. Taip pat šio požymio nebuvimas nepaneigia PE [22].

McConnell požymis gali būti vertingas nustatant ŪPE kartu vertinant DS perkrovos slėgiu rodiklius, pavyzdžiui, nustatant padidėjusį tekmės pro triburį vožtuvą greitį Doplerio echokardografijos metu [23]. Jis padeda diferencijuoti pirminės plaučių hi-

pertenzijos sukeltą DS nepakankamumą nuo PE [14].

Plautinė hipertenzija. Didėjant spaudimui plaučių arterijoje (PA) – DS išsiplečia, susilpnėja kontrakcija, vystosi DS nepakankamumas. Plaučių arterijos obstrukcija ir cirkuliuojančios neurohumoralinės medžiagos padidina dešiniojo skilvelio pokrūvį. Hemodinaminiai pokyčiai priklauso nuo embolo dydžio, jau esančios kardiopulmoninės ligos ir neurohumoralinės sistemos poveikio. Staigus spaudimo padidėjimas dešiniajame skilvelyje gali sukelti kairiojo skilvelio nepakankamumą – mažėja širdies minutinis tūris ir kraujospūdis, trinka koronarinė kraujotaka ir vystosi miokardo išemija [14]. PE metu sistolinis spaudimas plaučių arterijoje (SSPA) būna padidėjęs, tačiau mažiau negu lėtinės plautinės hipertenzijos atveju dėl DS disfunkcijos, todėl ŪPA būdingas „60/60“ požymis, kai SSPA neviršija 60 mm Hg ir dešiniojo skilvelio akceleracijos laikas $\leq$ 60 ms [2].

SSPA gali būti apskaičiuojamas pagal regurgitacinės kraujo tėkmės per triburį vožtuvą greitį (1 paveikslas). SSPA lygus DS sistoliniam spaudimui nesant slėgio gradiento plaučių arterijos vožtuve bei DS nutekamajame trakte. DS sistolinis spaudimas apskaičiuojamas naudojant supaprastintą Bernoulli lygtį pridedant dešiniojo prieširdžio spaudimą: $\Delta P = 4V^2+P_{DP}$, kur V – maksimalus regurgitacijos pro tributį vožtuvą greitis (m./sek.), P_{DP} – dešiniojo prieširdžio spaudimas, nustatytas pagal ATV skersmenį bei kolapsą kvėpavimo metu.

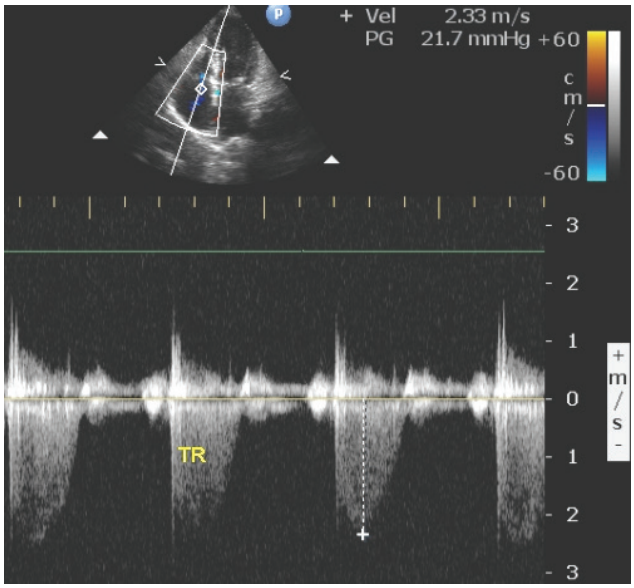

1 pav. Regurgitacinės kraujo tėkmės per triburį vožtuvą įvertinimas pastovios tekmės doplerio echokardiografijos pagalba. Pagal Johnson Francis Cardiophile MD 2009 [28]

Rekomenduojamas juostos slinkimo greitis 100 mm/s. Esant silpnam signalui, gali būti naudojami kontrastiniai tirpalai [19].

Normalus maksimalus regurgitacijos pro tributį vožtuvą greitis būna $\leq$ 2,8 m/s, maksimalus sistolinis spaudimas 35 mmHg, darant prielaidą, kad dešiniojo prieširdžio spaudimas lygus 3-5 mmHg [19].

Reikėtų atsižvelgti į amžių bei kūno masę, kadangi vyresnio amžiaus ir didesnės kūno masės žmonėms gaunamos didesnės reikšmės [25,26].

Amerikos kardiologų draugija kartu su Amerikos širdies asociacija rekomenduoja tolimesnį ligonio su dusuliu ištyrimą esant DS sistoliniam spaudimui >40 mmHg [27].

Diastolinis plaučių arterijos spaudimas (DSPA) apskaičiuojamas pagal regurgitacinės tėkmės pro plaučių arterijos vožtuvą galinį diastolinį greitį (1 formulė):

$$P_{PAdiast.}=4v^2+P_{DP};$$

1 formulė. Diastolinis plaučių arterijos spaudimas**.** PPAdiast. – plaučių arterijos diastolinis spaudimas (mmHg), v – regurgitacijos pro plaučių arterijos vožtuvą galinis diastolinis greitis (m/sek.), PDP – dešiniojo prieširdžio spaudimas.

Vidutinis spaudimas plaučių arterijoje (VSPA) nustatomas pagal kraujotakos per plaučių arteriją akceleracijos trukmę nustatyta pulsinio Doplerio echokardiografijos metu (2 formulė):

$$P_{PAvid.}=79-0.45 * \text{akceleracijos trukmė (m/sek.)};$$

2 formulė. Vidutinis spaudimas plaučių arterijoje
arba apskaičiuojamas iš sistolinio ir diastolinio plaučių arterijos spaudimo (3 formulė):

$$P_{PAvid..}=1/3(SSPA)+ 2/3(DSPA);$$

3 formulė. Vidutinis spaudimas plaučių arterijoje

Apatinės tuščiosios venos vertinimas. Apatinė tuščioji vena (ATV) matuojama pokrūtinkaulinėjė daviklio padėtyje statmenai jos ilgajai ašiai. ATV skersmuo matuojamas iškvėpimo gale proksimaliai hepatinių venų įeigos, 0,3-0,5 cm proksimaliau įeigos į dešinįjį prieširdį.

Esant normaliam ATV spaudimui (0-5 mmHg), skersmuo yra mažesnis nei 2,1 cm, kvėpuojant kolaptuoja > 50%. Padidėjus spaudimui dešiniajame prieširdyje (10-20 mmHg), išmatuojamas ATV skersmuo > 2,1 cm, įkvėpimo kolapsas yra mažesnis kaip 50 proc (4 lentelė).

Ligoniams, negalintiems tinkamai kvėpuoti, padidėjęs DP spaudimas nustatomas esant kolapsui <20 proc.

Papildomos informacijos apie spaudimą DP suteikia tekmės kepenų venose įvertinimas. Esant normaliam arba

4 lentelė. DP spaudimo vertinimas pagal ATV diametrą ir kolapsą
Pagal Paul Leeson et al. Oxford specialist handbooks in cardiology. Echocardiography 2008 [18].

Matmenys (variable)	Normalus (0-5 [3] mmHg)	Vidutiniškai padidėjęs (5-10[8] mmHg)		Ženkliai padidėjęs (15 mmHg)
ATV skersmuo	≤2,1 cm	≤2,1 cm	>2,1	>2,1 cm
Kolapsas kvėpavimo metu	>50%	<50%	>50%	<50%

mažam spaudimui DP kepenų kraujagyslėse išmatuojamas sistolinės bangos greitis (Gs) yra didesnis už diastolinės bangos greitį (Gd). Padidėjus spaudimui DP, sistolinis bangos greitis žymiai sumažėja – Gs/Gd <1 [19].

Išvados

Echokardiografija yra saugi ir prieinama priemonė, padedanti tiksliai ir greitai įvertinti hemodinamikos pokyčius, širdies struktūras bei funkciją. Tai vertinga priemonė anesteziologo-reanimatologo praktikoje, kurios pagalba galima patikslinti PE diagnozę, įvertinti rizikos laipsnį, numatyti baigtis, tolimesnį ligonio gydymo planą bei vertinti pasirinkto gydymo efektyvumą.

Literatūra

1. Cohen AT, Agnelli G, Anderson, FA. et al. Venous thromboembolism (VTE) in Europe. The number of VTE events and associated morbidity and mortality. ThrombHaemost 2007; 98:756.
2. Miliauskas S. Plaučių embolijos diagnostikos, gydymo ir profilaktikos rekomendacijos. „Medicinos spaudos namai“, 2013.
3. Desciak MC. et al. Perioperative pulmonary embolism: diagnosis and anesthetic management. Journal of Clinical Anesthesia 2011; 23: 153-165.
4. Bahloul M. et al. Pulmonary embolism in intensive care unit: Predictive factors, clinical manifestations and outcome. Ann Thorac Med 2010; 5(2): 97–103.
5. Torbicki A, Perrier A, Konstantinides S. et al. 2014 ESC Guidelines on the diagnosis and management of acute pulmonary embolism: the Task Force for the Diagnosis and Management of Acute Pulmonary Embolism of the European Society of Cardiology (ESC). Eur Heart J 2014; 35: 3033 – 3080.
6. Faris JG. et al. Limited transthoracic echocardiography assessment in anaesthesia and critical care. Best Practice & Research Clinical Anaesthesiology 2009; 23: 285-298.
7. Neskovic AN, Hagendorff A, Lancellotti P. et al. Emergency echocardiography: the European Association of Cardiovascular Imaging recommendations. European Heart Journal– Cardiovascular Imaging 2013; 14: 1–11.
8. Holm JH, Frederiksen CA, Juhl-Olsen P. et al. Perioperative use of focus assessed transthoracic echocardiography (FATE). Anaesthesia& Analgesia 2012; 1029–1032.
9. Canty DJ, Royse CF, Kilpatrick D. et al. The impact of preoperative focused transthoracic echocardiography in emergency non-cardiac surgery patients with known or risk of cardiac disease. Anaesthesia 2012; 67: 714–20.
10. Stawicki SPA. et al. Transthoracic echocardiography for suspected pulmonary embolism in the intensive care unit: unjustly underused or rightfully ignored? J Clin Ultrasound 2008; 36(5): 291-302.
11. Zhang LN. et al. Feasibility of focused transthoracic echocardiography in intensive care unit performed by intensivists. Department of Critical Care Medicine, Xiangya Hospital, China 2012; 24(12): 739-41.
12. Sazwan RS. et al. Focus Assessed Transthoracic Echocardiography (FATE) to facilitate the diagnosis of low risk Pulmonary Embolism in Emergency Department. Bangladesh Journal of Medical Science 2003; 12: 459-461.
13. Becattini C. et al. Prognostic value of troponins in acute pulmonary embolism: a meta-analysis. Circulation 2007; 116: 427–33.4.
14. Vedovati MC. et al. Multidetector CT scan for acute pulmonary embolism: embolic burden and clinical outcome. Chest 2012; 142: 1417 – 24.
15. Goldhaber SZ. Echocardiography in the Management of Pulmonary Embolism Ann Intern Med 2002; 136: 691-700.
16. Pruszczyk P. et al. Prognostic Value of Echocardiography in Normotensive Patients With Acute Pulmonary Embolism. Warsaw, Poland JACC: Cardiovascular Imaging 2014; 7(6): 553-60.
17. Kucher N. et al. Prognostic Role of Echocardiography Among PatientsWith Acute Pulmonary Embolism and a SystolicArterial Pressure of 90 mm Hg or Higher. Arch Intern Med 2005; 165(15): 1777-1781.
18. Dresden S. et al. Right Ventricular Dilatation on Bedside Echocardiography Performed by Emergency Physicians Aids in the Diagnosis of Pulmonary Embolism. Annals of Emergency Medicine 2014; 63(1): 16-24.
19. Leeson P. et al. Oxford specialist handbooks in cardiology. Echocardiography 2008.
20. Rudski LG. et al. Guidelines for the Echocardiographic Assessment of the Right Heart in Adults: A Report from the American Society of Echocardiography Endorsed by the European Association of Echocardiography, a registered branch of the European Society of Cardiology, and the Canadian Society of Echocardiography. J Am SocEchocardiogr 2010; 23: 685-713.
21. Park JH. et al. Evaluation of right ventricular systolic function by the analysis of tricuspid annular modulation in patients with acute pulmonary embolism. J CardiovascUltrasound 2012; 20: 181-8.
22. Sato T. et al. Validation study on the accuracy of echocardiographic measurements of right ventricular systolic function in pulmonary hypertension. J Am SocEchocardiogr 2012; 25: 280-6.

23. McConnell MV. et al. Regional right ventricular dysfunction detected by echocardiography in acute pulmonary embolism. Am J Cardiol 1996; 78: 469–73.
24. Casazza F. et al. Regional right ventricular dysfunction in acutepulmonary embolism and right ventricularinfarction. Eur J Echocardiography 2005 6: 11-14.
25. Torbicki A. Echocardiographic diagnosis of pulmonary embolism: a rise and fall of McConnell sign? EHJ Cardiovascular Imaging 2005; 6: 2-3.
26. Badesch DB. et al. Diagnosis and assessment of pulmonary arterial hypertension. J Am CollCardiol 2009; 54: 55-66.
27. Lam CS. et al. Age-associated increases in pulmonary artery systolic pressure in the general population. Circulation 2009; 119: 2663-70.
28. McQuillan BM, Picard MH, Leavitt M. et al. Clinical correlates and reference intervals for pulmonary artery systolic pressure among echocardiographically normal subjects. Circulation 2001; 104: 2797-802.
29. McLaughlin VV. et al. ACCF/AHA 2009 expert consensus document on pulmonary hypertension: a report of the American College of Cardiology Foundation Task Force on Expert Consensus Documents and the American Heart Association developed in collaboration with the American College of Chest Physicians; American Thoracic Society, Inc.; and the Pulmonary Hypertension Association. J Am CollCardiol 2009; 53: 1573-619.
30. Howard LS. et al. Echocardiographic assessment of pulmonary hypertension: standard operating procedure EurRespir Rev 2012; 21: 125, 239–248.

FOCUS ASSESSED TRANSTHORACIC ECHOCARDIOGRAPHY FOR THE DIAGNOSIS AND MANAGEMENT OF PULMONARY EMBOLISM IN ANAESTHESIA AND CRITICAL CARE

J. Dudko, A. Mačiulienė, G. Bakšytė, A. Macas

Key words: anaesthesia, acute pulmonary embolism, echocardiography.

Summary

Pulmonary embolism (PE) is a relatively common life-threatening situation in anaesthesiologists‘ and intensivists‘ clinical practice. Obstruction of the pulmonary artery (PA) circulation and increased pressure in it leads to right ventricular failure.

Early diagnosis of PE is fundamental for immediate and highly effective treatment.

Transesophageal echocardiography (TOE) was the main method of haemodynamic evaluation in anaesthesia and critical care. However with the increasing availability of small and portable echocardiography machines focused haemodynamic evaluation using transthoracic echocardiography became feasible for non-cardiologists. A number of different named examination protocols exist.

In this article abnormal echocardiographic findings in patients with pulmonary embolism are asssessed using Focus Assessed Transthoracic Echocardiography (FATE protocol), their predictive value for pulmonary embolism outcome and management are described.

Correspondence to: juliana.dudko@gmail.com

Gauta 2015-03-13