

KRŪTININĖ INKSTO DISTOPIJA

KĘSTUTIS TRAINAVIČIUS, EGLĖ STAŠIENĖ

Vaikų ligoninė, Vilniaus universiteto ligoninės Santariškių klinikų filialas, Vaikų chirurgijos centras

Raktažodžiai: *inksto distopija, diagnostika, diferencinė diagnostika, šiuolaikinis gydymas.*

Santrauka

Krūtininė inksto distopija yra ypač reta inkstų vystymosi anomalija, kuomet inkstas pakyla aukščiau nei įprastai ir atsiduria krūtinės ertmėje. Krūtininė inksto distopija dažniausiai yra asimptominė ir turi gerybinę eigą. Ši anomalija diagnozuojama atsitiktinai atlikus krūtinės ląstos rentgenogramą. Mes aprašome 2-jų metų mergaitės, kuriai atsitiktinai buvo diagnozuota kairiojo inksto distopija, atvejį. Literatūros apžvalgoje diskutuojama dėl diagnostikos, diferencinės diagnostikos ir šiuolaikinės gydymo taktikos.

IVADAS

Krūtininė inksto distopija-labai reta įgimta inksto anomalija. Ji pasitaiko 1 iš 10 000 [1]. Per pastaruosius 25 metus pasaulinėje literatūroje aprašyti tik 13 vaikų krūtininės inksto distopijos atvejų [2-9]. Ši inksto anomalija dažnesnė berniukams, dažniau būna kairėje pusėje Nėra bendro sutarimo, kaip gydyti šią anomaliją, be to, nėra atokiųjų gydymo rezultatų apibendrinimo. Esant šiai anomalijai, išskyla kai kurių inkstų ligų diagnostikos ir gydymo problemų [10].

Darbo tikslas – parodyti itin retos inkstų anomalijos diferencinės diagnostikos sunkumus.

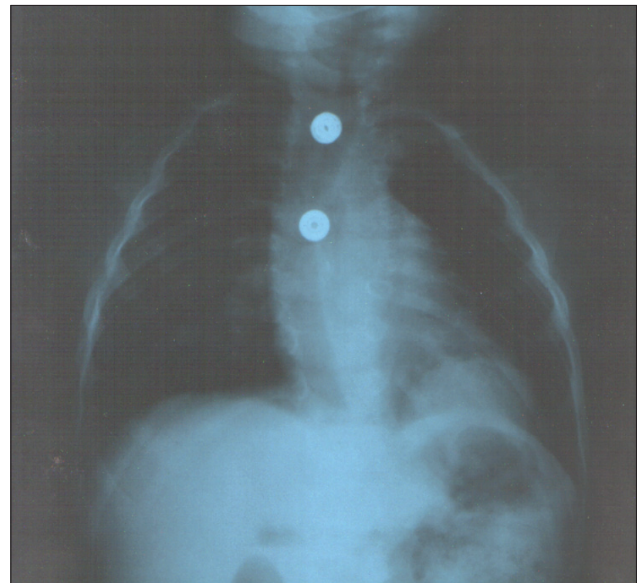
KLINIKINIS ATVEJIS

Dviejų metų mergaitė 2012 metų kovo 5 dieną ėmė priepuoliais kosėti, kosulio metu išvemdavo. Nekarščiaavo. Kitą dieną buvo hospitalizuota į rajono ligoninės vaikų ligų skyrių, buvo diagnozuota ūminė pneumonija. Apžvalginėje krūtinės ląstos rentgenogramoje rastas apvalus darinys kairiojo plaučio apatinės dalies projekcijoje (1 pav). Gydyta penicilinu ir gentamicinu. Po savaitės pakartota krūtinės ląstos rentgenograma - darinio lokalizacija, kontūrai ir intensyvumas išliko nepasikeitę. Esant neaiškiai diagnozei, mergaitė buvo perkelta į krašto ligoninę. Atlikta kontrastinė virškinimo trakto rentgenograma: skrandis rastas po diafragma, stemplė ir skrandis su dariniu nesušiję. Dėl neaiškaus darinio kairiajame plautyje mergaitė perkelta į Vaikų ligoninės, VUL SK filialo, vaikų chirurgijos skyrių. Tiriant echoskopu virš blužnies rastas normalios struktūros kairy-

sis inkstas. Atlikus kompiuterinę rentgenogramą, rasta asimetriška ir deformuota krūtinės ląsta. Kairiojo diafragmos kupolo užpakalinė dalis yra pakilusi, po ja buvo normalios struktūros kairysis inkstas. Be to, mergaitei nustatyta įgimta stuburo deformacija: yra stuburo apatinės kaklinės ir krūtininės dalies slankstelių displazija, stuburo kanalas platus, deformuotas, Th8 ir Th9 slankstelių aukštyje stuburo kanale yra kaulinė pertvara, skirianti stuburo smegenis į dvi dalis, o Th 12 aukštyje stuburo smegenys vėl susilieja į vieną pluoštą. Kairysis I ir II šonkauliai tarpusavyje suaugę priekinėmis dalimis, dešinysis VI šonkaulis priekyje išsišakoja į dvi dalis. Mergaitė konsultuota vaikų ortopedo, diagnozuota įgimta stuburo deformacija, dauginės slankstelių ir šonkaulių anomalijos, diastematomielijs. Vaikų kardiologas kliniškai ir tiriant echoskopu širdies patologijos nerado. Mergaitei skirta vaikų chirurgo ir vaikų ortopedo kontrolė po 1 metų.

LITERATŪROS APŽVALGA IR APTARIMAS

Krūtininę inksto distopiją pirmasis aprašė Cambell'as 1930 metais. Iš 15 919 vaikų autopsijų 22 –iems jis rado inksto distopiją, 1-am iš jų – krūtininę [11]. Po dešimties metų Volfromm'as aprašė 41 metų amžiaus moters krūtininę



1 pav. Vientisas kairysis diafragmos kupolas, o virš jo matomas kairiojo inksto šešėlis

nės distopijos atvejį, diagnozuotą atlikus intraveninę urografiją [12]. Dažniausia yra inksto dubeninė distopija, kiek retesnė – juosmeninė, o krūtininė sudaro tik 5% visų inksto distopijų [11].

Krūtininę inksto distopiją aiškina keletas teorijų. Pirmoji teigia, kad šeštą gestacijos savaitę inkstas iš dubens kyla į viršų ir pasiekia normalią padėtį aštuntą gestacijos savaitę. Tuo pat metu pleuroperitoninė membrana atskiria pilvaplėvės ertmę nuo krūtinės ertmės. Užsitęsęs diafragmos formavimuisi, inkstas pakyla aukščiau nei įprastai ir atsiduria krūtinės ertmėje. Kitos hipotezės šalininkai daro prielaidą, kad šlapimtakiai per vėlai pasiekus metanefrogeninę blastemą, užsitęsia inksto migracija į viršų, dėl to taip pat pailgėja šlapimtakis. Visais krūtininės inksto distopijos atvejais inkstas būna krūtinės ąštoje, tačiau ne pleuros ertmėje, o už jos. Inksto kraujagyslės ir šlapimtakis į krūtinės ąštą patenka pro Bochdalek' o angą ir būna pleuros ertmėje. Be to, šlapimtakis esti gerokai ilgesnis, nei normalus [10]. Esant krūtininei inksto distopijai dažni inksto rotacijos sutrikimai. Nurodoma, kad inksto parenchimos displazijos nebūna [13]. Krūtininė inksto distopija dažniausiai yra asimptominė ir turi gerybinę eigą. Ši anomalija diagnozuojama atsitiktinai atlikus krūtinės ąstos rentgenogramą [8].

Nėra sutarimo dėl krūtininės inksto distopijos gydymo taktikos. Ankstesnėse publikacijose buvo siūloma agresyvi šios inksto anomalijos gydymo taktika, pastaraisiais metais labiau linkstama link konservatyviosios taktikos, o operuoti siūloma tik tuos vaikus, kurie dažnai serga kvėpavimo organų ligomis arba kai po pakilusia diafragma įlenda žarnų kilpos. J. Murphy ir kt. aprašo 3 atsitiktinai diagnozuotus krūtininės inksto distopijos atvejus. Jie stebėjo 2 vaikus iki 17, o vieną - iki 8 metų amžiaus. Sekamiems vaikams buvo atliekamos krūtinės ąstos rentgenogramos ir inkstų echoskopija: normali inksto funkcija ir vystymasis buvo konstatuotas visiems trimis vaikams, nei vienam į diafragmos defektą nebuvo įlindusi žarnos kilpa [13].

Esant krūtininei inksto distopijai esti problematiškas inkstų ligų gydymas. D.L. Lenc ir kt. aprašo 35 metų moters, gydytos dėl inksto akmenligės atvejį, kuomet buvo labai reta dešinioji krūtininė inksto distopija. Jie nurodo, kad ekstrakorporinės litotripsijos nebuvo galima panaudoti, nes bangos nepraeina pro plaučio parenchimą ir yra kraujavimo iš plaučio pavojus. Be to, ureteroskopija taip pat nepavyko, nes buvo labai ilgas šlapimtakis. Tik panaudojus perkutaninę nefrolitotomiją jiems pavyko 1 cm inksto akmenį suskaldyti ir pašalinti [14]. Aprašytas inksto karcinomos suaugusiajam atvejis. Tokiais atvejais būna diferencinės diagnostikos sunkumų [15].

Literatūra

1. Sumner TE, Volberg FM, Smolen PM. Intra-thoracic kidney—diagnosis by ultrasound. *Pediatr Radiol* 1982;12:78-81.
2. Fauda-Neel K, Ahmed S, Al-Bassam A, et al. Superior ectopic thoracic kidney. *Pediatr Surg Int* 1996;11:172-173.
3. Masturzo B, Kalache KD, Cockell A, et al. Prenatal diagnosis of an ectopic intrathoracic kidney in a right-sided congenital diaphragmatic hernia using color Doppler ultrasonography. *Ultrasound Obstet Gynecol* 2001;18:173-174.
4. Karaogloanoğlu N, Turkyilmaz A, Eroglu A, et al. Right-sided Bochdalek hernia with intrathoracic kidney. *Pediatr Surg Int* 2006;22:1029-1031.
5. Haase R, Merkel N, Kunze C, et al. Congenital diaphragmatic hernia with ectopic intrathoracic kidney and wanderingspleen in a preterm infant. *J Pediatr Neonatol* 2008;8:1-6.
6. Dingeldein MW, Kane D, Kim AW, et al. Bilateral intra-thoracic kidneys and adrenal glands associated with posterior congenital diaphragmatic hernias. *Ann Thorac Surg* 2008;86:651-654.
7. Panda B, Rosenberg V, Cornfeld D, et al. Prenatal diagnosis of ectopic intrathoracic kidney in a fetus with a left diaphragmatic hernia. *J Clin Ultrasound* 2009;37:47-49.
8. Rouanne M, Le Mandat A, Dorgeret S, et al. A rare case of ectopic intra-thoracic kidney in a 1 year-old child. *Urology* 2010;76:57-59.
9. Maduekwe E, Weinberg B, Samaan B, et al. Right thoracic ectopic kidney in a child with breathing difficulties—sonographic diagnosis. *J Clin Ultrasound* 2010;3:108-110.
10. Donat SM, Donat PE. Intrathoracic kidney: a case report with a review of the world literature. *J Urol* 1987;140:131-133.
11. Campbell MF. Renal ectopy. *J Urol* 1930;24:187-190.
12. Wolfroth MG. Situation du rein dans l'éventration diaphragmatique droite. *Mem Acad Chir* 1940;60:41-47.
13. Murphy JJ, Altit G, Zerhouni S. The intrathoracic kidney: should we fix it? *J Pediatr Surgery* 2012; 47:970-973.
14. Lenz DL, Clair DL, Fetzler AE, et al. Percutaneous nephrolithotomy of an intra-thoracic Kidney. *Urology* 2003;61 462ii-462iv.
15. Kubricht WS, Henderson RJ, Bundrick WS, et al. Renal cell carcinoma in an intra-thoracic kidney: radiographic findings and surgical considerations. *South Med J* 1999;92:628-629.

INTRATHORACIC KIDNEY

Kęstutis Trainavičius, Eglė Stašienė

Summary

Key words: intrathoracic kidney, diagnostics, differential diagnostics, current treatment.

Congenital thoracic ectopic kidney is a rare developmental anomaly, with the thorax being the rarest and higher location of ectopic kidneys. This anomaly is usually asymptomatic and discovered incidentally on routine chest radiography. At least 200 cases of thoracic kidney have been described, with the vast majority of cases documented in adults. We report a rare case of a 2-years-old child exhibiting ectopic intrathoracic kidney. We further discuss the current management of this pathology.

Correspondence to: kestutis.trainavicius@yvvl.lt

Gauta 2012-10-13