ISSN 1392-6373
SVEIKATOS MOKSLAI
2012, Volume 22, Number 5, p. 96-100

STRESO SUKELTA KARDIOMIOPATIJA (TAKO-TSUBO KARDIOMIOPATIJA)

PRANAS ŠERPYTIS[1, 2], VYTAUTAS JUKNEVIČIUS[2, 3]
[1]Vilniaus universiteto Medicinos fakulteto Širdies ir kraujagyslių ligų klinika, [2]Vilniaus universiteto ligoninės Santariškių klinikų Kardiologijos ir angiologijos centras, [3]Vilniaus universiteto Medicinos fakultetas

Raktažodžiai: *Tako-tsubo kardiomiopatija, miokardo infarktas.*

Santrauka
Tako-tsubo arba streso sukelta kardiomiopatija yra vis dažniau diagnozuojama pirminė įgyta kardiomiopatija. Ji dažniausiai asocijuota su dideliu emociniu ar fiziniu stresu paciento anamnezėje ir pasireiškia kairiojo skilvelio viršūnės disfunkcija sistolėje. Kliniškai ši būklė imituoja ūminį koronarinį sindromą: būdingas stiprus skausmas krūtinėje, ST segmento pokyčiai EKG, biocheminiai pokyčiai kraujyje. Diagnostikai ir gydymui labai svarbi laiku atlikta perkutaninė koronarinė intervencija. Ligos prognozė gera ir dažniausiai miokardo funkcija atsistato per 2-4 savaites. Nors tiksliai patogenetiniai mechanizmai nėra iki galo žinomi, manoma, kad katecholaminų sukeltas miokardo pažeidimas yra pagrindinis patologinio proceso veiksnys.

KLINIKINIS ATVEJIS

64 metų moteris buvo hospitalizuota dėl stipraus skausmo ir spaudimo krūtinėje bei dusulio. Skausmas prasidėjo po stipraus streso ir užtruko apie 1 valandą. Sublingvaliai vartoti nitratai nesumažino skausmo. Pacientė apie 30 metų serga arterine hipertenzija, 2005 metais persirgo galvos smegenų insultu.

Apžiūros metu stebėta veido ir lūpų cianozė, priverstinė sėdima padėtis, periferinės edemos. Auskultuojant išklausomi gausūs įvairaus kalibro drėgni karkalai visame plaučių plote. Širdies veikla ritmiška, tonai sunkiai išklausomi, ŠSD-105 k./min. Elektrokardiogramoje: sinusinė tachikardija, 1-2 mm ST segmento pakilimas V_2-V_3 derivacijose, T bangos inversija krūtininėse derivacijose. Kraujyje troponino I koncentracija viršijo normą (3,11 mkg/L), D- dimerų koncentracija nebuvo padidėjusi. Taip pat stebėta nežymi hiperglikemija ir dislipidemija. Krūtinės ląstos tiesinėje rentgenogamoje buvo matomos išplėstos plaučių šaknys, išsiplėtusios širdies ribos ir plaučių edema. Atlikus širdies ultragarsinį tyrimą matoma akinetiška ir dilatuota kairiojo skilvelio viršūnė, hipokinetiški visų sienelių viduriniai segmentai, hiperkinetiška bazalinių segmentų veikla, išvarymo frakcija- 25-30proc. Kliniškai įtarus ūminį miokardo infarktą, buvo atlikta perkutaninė koronarinė intervencija. Tyrimo metu vainikinių arterijų patologijos nebuvo rasta. Pacientė buvo gydoma nitratais, heparinu, antiagregantais, kilpiniais diuretikais, AKF inhibitoriais, statinais. Vėliau pakeista gydymo taktika, nitratai pakeisti beta-adreno blokatoriais. Gydymo eigoje gerėjo pacientės būklė, sumažėjo dusulys, pagerėjo fizinio krūvio tolerancija.

Po mėnesio atliktoje echokardiogramoje kairiojo skilvelio viršūnės sienelės kontrakcija buvo normali, išnyko bazinių segmentų hiperkinezė. Išvarymo frakcija padidėjo iki 45-50 proc. Nuolatiniam gydymui paskirti AKF inhibitoriai, beta-adrenoblokatoriai, antiagregantai.

ĮVADAS

Tako-tsubo kardiomiopatija yra reta, kliniškai ūminį koronarinį sindromą imituojanti, streso sukelta praeinanti kairiojo skilvelio disfunkcija. Ši patologija pasitaiko retai ir dažniausiai nėra difrencijuojama nuo ūminio miokardo infarkto. Pagrindiniai požymiai, charakterizuojantys Tako-tsubo kardiomiopatiją: krūtinės skausmas, miokardo išemijos požymiai elektrokardiogramoje, nežymiai padidėję kardiospecifiniai biocheminiai žymenys ir širdies sienelių segmentinės kontrakcijos sutrikimai. Sindromą pirmą kartą aprašė Higaru Sato ir kt. Japonijoje, 1990 m. [1]. Autorių aprašyta kairiojo skilvelio forma sistolės metu buvo panaši į Japonijoje naudojamus puodus aštuonkojų gaudymui. Šių puodų siauras kaklelis ir platus apvalus dugnas. Todėl autoriai sindromą pavadino Tako-tsubo kardiomiopatija (jap. *tako*- aštuonkojis, *tsubo*- puodynė). Kurį laiką po sindromo aprašymo vyravo nuomonė, kad ši patologija būdinga išimtinai japonų populiacijai dėl tam tikros japonų genetinės predispozicijos šiam sutrikimui [2]. Tačiau pradėjo daugėti atvejų aprašymų iš įvairių pasaulio vietovių ir įvairių populiacijų. Taip pat nustatyta naujų skilvelių miokardo segmentų pažeidimų. Daugėjant klinikinių atvejų aprašymų, didėjo ir pavadinimų skaičius šiam sutrikimui apibūdinti. Pradėti naudoti įvairūs pavadinimai, kurie apibūdino tą pa-

Adresas susirašinėti: Pranas Šerpytis, el. p. pranas.serpytis@santa.lt

čią patologiją: streso sukelta kardiomiopatija, praeinantis kairiojo skilvelio viršūnės išsipūtimo sindromas, „sudaužytos“ širdies sindromas, neurogeninio miokardo pribloškimo sindromas. 2006 m. streso sukelta kardiomiopatija buvo priskirta įgytų kardiomiopatijų grupei [3]. Šis pavadinimas geriausiai atspindi dažniausią sindromo priežastį. Pacientų širdies funkcija dažniausiai visiškai atsistato ir ligos prognozė yra gera.

Epidemiologija. Tikslus Tako-tsubo kardiomiopatijos dažnis pasaulyje nėra žinomas. Jungtinėse Amerikos Valstijose nustatyta, kad iki 2-2,2% pacientų, hospitalizuotų dėl ūminio miokardo infarkto su ST segmento pakilimu ar nestabilios krūtinės anginos, buvo nustatyta Tako-tsubo kardiomiopatija [4,5]. Japonų populiacijoje atliktuose analogiškuose tyrimuose nustatytas panašus sindromo paplitimas (1-2%) [6]. Pastaruoju metu, pradėjus plačiai taikyti perkutanines koronarines intervencijas ūminių koronarinių sindromų atvejais, pagerėjo Tako-tsubo sindromo diagnostika ir įvairiose studijose dažniau nustatomas ir aprašomas šis sindromas [7-9].

Dažniausiai Tako-tsubo kardiomiopatija pasitaiko pomenopauzinio amžiaus moterims. Jos sudaro iki 90% visų ligos atvejų [10,11]. Moterų Tako-tsubo kardiomiopatijos dažniausia priežastis buvo stiprus emocinis stresas, tuo tarpu vyrams šį sindromą dažniau išprovokavo didelis fizinis krūvis [12]. Dažniausios emocinio streso priežastys buvo: artimų žmonių mirtis, namų netekimas, konfliktai, nepalankių med. diagnozių sužinojimas, nesėkmės versle, eismo įvykiai ir kt. [13]. Tarp dažniausių fizinio streso priežasčių: sisteminių ligų paūmėjimas, nekardiologinės invazinės procedūros (operacijos), dobutamino krūvio mėginys, gydymasis intensyviosios terapijos skyriuje, traumos, labai didelis fizinis krūvis, bronchinės astmos priepuolis, cerebrovaskulinės ligos, pneumotoraksas, skilvelių virpėjimas ir kt. [13,14]. Beveik trečdalis pacientų negalėjo savo ligos susieti su stresiniais veiksniais [12]. Svarbu tai, kad stresinio veiksnio nebuvimas paciento anamnezėje neatmeta Tako-tsubo kardiomiopatijos diagnozės.

Iki šiol atliktuose tyrimuose nustatyta, kad Tako-tsubo kardiomiopatija šiek tiek dažniau pasitaiko mongolidų rasės atstovams (57%), nei europidų (40%) ar negridų (tik 3% atvejų) [11].

Patogenezė. Tako-tsubo kardiomiopatijos atsiradimo ir vystymosi patogenetiniai mechanizmai nėra visiškai aiškūs. Per 20 metų pasiūlyta keletas teorijų, aiškinančių praeinantį miokardo pažeidimą, tačiau pastaruoju metu labiausiai paplitęs požiūris, kad tai katecholaminų sukelta kardiomiopatija.

Pirmieji sindromą aprašę mokslininkai aiškino miokardo pažeidimą vainikinių arterijų spazmo sukelta išemija [2]. Tačiau daugumai tyrėjų nepavyko eksperimentuose sukelti Tako-tsubo kardiomiopatijai būdingų pakitimų ventrikulogramose ir ST segmento pakilimo elektokardiogramose [13], yra aprašyta ir pavienių eksperimentinių tyrimų, kuriuose pacientams su nustatyta Tako-tsubo kardiomiopatija pavyko sukelti grįžtamą kelių vainikinių arterijų spazmą (18%; 13 iš 73 pacientų) [14]. Šiuo metu vazospazminė teorija yra iš dalies papildanti katecholamininę teoriją, nes esant dideliam adrenalino kiekiui kraujyje, jis gali sukelti koronarų spazmą ir smulkiųjų kraujagyslių mikrocirkuliacijos sutrikimą.

Vėliau pasirodė teorija, aiškinanti, kad miokardo išemiją sukelia didesnė nei 50% arterijų stenozė bei nestabili aterominė plokštelė, kuri trumpam okliuduoja arterijos spindį, o vėliau įvyksta trombo rekanalizacija. Tačiau šis požiūris turi esminių trūkumų, nes angiografiškai dažniausiai nerandama jokios vainikinių arterijų ligos, o miokardo pažeidimas neatitinka kraujagyslių anatominio išsidėstymo [15].

Tie patys autoriai pateikia ir kitą miokardo pažeidimo priežastį. Jie, ištyrę sergančiuosius Tako-tsubo kardiomiopatija, nustatė, kad jų priekinė tarpskilvelinė kairiojo koronaro šaka buvo ilgesnė nei kitų pacientų ir buvo persivijusi kairiojo skilvelio viršūnę bei maitino diafragminį kairiojo skilvelio paviršių [15]. Autoriai teigė, kad Tako-tsubo kardiomiopatija - tai nutrūkęs miokardo infarktas. Tačiau vėlgi, atsiradus pranešimams apie dešiniojo skilvelio ir kairiojo skilvelio vidurinių segmentų pažeidimus, minėti pažeidimai neatitiko priekinės tarpskilvelinės šakos anatominės lokalizacijos [11,14,15].

Šiuo metu labiausiai paplitęs požiūris, kad miokardo disfunkciją sukelia katecholaminų indukuota bazinių miokardo segmentų hiperdinaminė hiperkontrakcija, viršūninių segmentų dilatacija lydima mikrocirkuliacijos sutrikimų ir epikardinių arterijų spazmo.

Normos atveju katecholaminai miokardą pasiekia 2 būdais: per simpatinių nervų galūnėles (β adrenoreceptoriai išsidėstę visame miokarde ir laidžiojoje sistemoje, tačiau didžiausias jų kiekis yra kairiojo skilvelio miokarde), arba per kraują (streso metu), todėl pasiskirsto globaliai po visą miokardą [16].

β adrenoreceptorių potipių pasiskirstymas kairiojo skilvelio (KS) miokarde taip pat skiriasi. Nustatyta, kad β1 adrenoreceptoriai (β1AR) pasiskirstę tolygiai tiek KS baziniuose-viduriniuose segmentuose, tiek viršūnėje. β2AR kiekis baziniuose segmentuose nedidelis, o didžiausia jų koncentracija KS viršūnėje [17-20]. Esant normaliam katecholaminų kiekiui kraujyje, miokardą labiausiai veikia per nervines galūnėles patenkantis noradrenalinas. Jis pasižymi didžiausiu afiniškumu β1AR. Tuomet aktyvinami G_s grupės baltymai, daugėja cAMP, aktyvinama proteinkinazė

A (PKA), kuri atsakinga už fosforilinimo procesus ląstelėje. Todėl didėja kardiomiocito kontraktiliškumas, didėja bendra viso miokardo inotropija, slopinama liusitropija (relaksacija). Esant normaliam adrenalino kiekiui kraujyje, adrenalinas pasižymi didesniu afinitetu β2AR nei β1AR. Adrenalino poveikis inotropijai toks pat kaip ir noradrenalino, nes aktyvinami tie patys G_s baltymai kardiomiocitų membranose [18-20].

Streso metu kraujyje padaugėja adrenalino ir miokardą labiausiai ima veikti katecholaminai, patekę per kraują. Jie pasiskirsto tolygiai po visą miokardą, tačiau β2AR kiekis didžiausias yra KS viršūnėje, todėl būtent ši sritis yra labiausiai pažeidžiama [21]. Esant didelei adrenalino koncentracijai, β2AR receptoriai pradeda aktyvinti ne G_s baltymą, kuris didina inotropiją, o G_i baltymą, kuris slopina fosforilinimo procesus ląstelėje ir taip neigiamai paveikdamas inotropiją bei didindamas tų miokardo segmentų relaksaciją [22-24]. Taigi, esant Tako-tsubo kardiomiopatijai, yra sukeliama KS bazinių segmentų hiperdinaminė hiperkontrakcija (dėl reliatyviai didesnės β1AR→G_s stimuliacijos), o viršūnės kontraktiliškumas sumažėja dėl β2AR→G_i poveikio. Sumažėjus katecholaminų kiekiui, grįžta įprastas aktyvinimas β1AR→G_s keliu.

Manoma, kad β2AR→G_i kelias yra vienas iš antiapoptozinių miokardo apsaugos mechanizmų esant stresui, tačiau sergantiesiems Tako-tsubo kardiomiopatija, jų β2AR: β1AR santykis KS viršūnėje yra didesnis nei kitų žmonių [22-24]. Taip pat nustatyta, kad estrogenai didina β2AR genų ekspresiją kairiajame skilvelyje bei lemia didesnę β2AR→G_i aktyvaciją, nei β1AR→G_s. Tai paaiškina jų kardioprotekcinį poveikį iki menopauzės esant ūmiam stresui, nes moterų miokardo atsakas būna sumažėjusi inotropija. Tuo tarpu vyrams streso metu dominuoja β1AR→G_s aktyvinimas, kuris greit išsekina miokardą ir sukelia ląstelių pažeidimą [25,26].

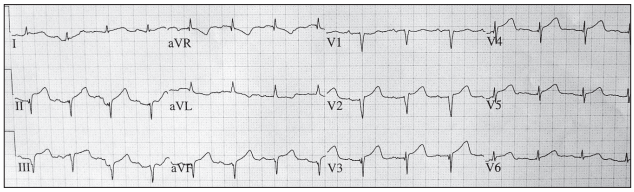

1 paveikslas. Elektrokardiograma ūminiu ligos periodu [28]

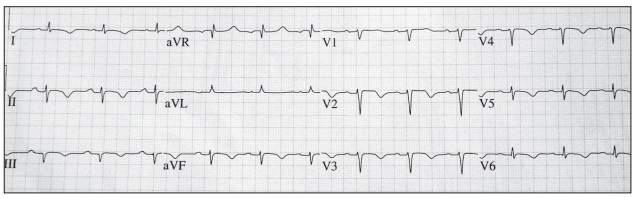

2 paveikslas. Elektrokardiograma po 2 parų [28]

KLINIKINIAI POŽYMIAI IR DIAGNOSTIKA

Kliniškai diferencijuoti Tako-tsubo kardiomiopatijos ir ūminio koronarinio sindromo neįmanoma. Ligoniai skundžiasi skausmu krūtinėje, dusuliu, prakaitavimu, alpimu, sąmonės sutrikimo epizodais. Jei skilvelio disfunkcija žymi, gali pasireikšti plaučių edema ar kardiogeninis šokas. Rečiau pasireiškia kairiojo skilvelio išvarymo trakto obstrukcijos požymiai, mitralinio vožtuvo nesandarumas, aritmijos, pasieninių trombų formavimasis, mirtis [10,12].

Elektrokardiografiniai pokyčiai ligos pradžioje imituoja priekinį pertvarinį Q bangos miokardo infarktą. Apibendrinti pradiniai pokyčiai elektrokardiogramose: 1) ST segmento pakilimas 67-82% atvejų (95% ST maksimaliai pakilęs buvo V2-V3 derivacijose), 2) ST pakilimo amplitudė buvo mažesnė, nei dėl RIA okliuzijos ŪMI sergančių ligonių, 3) T bangos inversija krūtininėse derivacijose - 61% atvejų, 4) Q banga ar "nenormalus" R augimas krūtininėse derivacijose – 10% atvejų, 5) EKG pokyčių nebuvo 15% ligonių (1 pav.).

Po kelių parų nuo ligos pradžios, EKG-oje normalizuojasi ST segmentas, atsiranda difuziškai neigiamos T bangos V2-V6 derivacijose, ilgėja QTc intervalas. Elektrokardiografiniai pokyčiai nėra pakankamai specifiški ūmiu periodu diferencijuojant Tako-tsubo kardiomiopatiją ir ūminį koronarinį sindromą [28] (2 pav.).

Kardiomiocitų pažeidimas ir biocheminių žymenų didėjimas kraujyje yra labiau susijęs su miokardo pribloškimu nei su nekroze. Kraujyje randamos nežymiai ar vidutiniškai

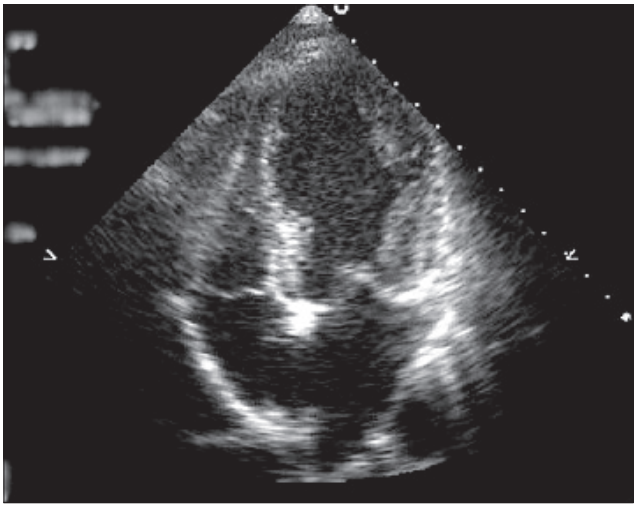

3 paveikslas. Kairiojo skilvelio viršūninių ir vidurinių segmentų akinezė bei dilatacija sistolės metu [33]

padidėję troponinų I ir T frakcijos, kreatinkinazės MB frakcija, BNP bei labai padidėjęs katecholaminų kiekis.

Transtorakalinė echokardiografija naudinga ne tik diagnozuojant Tako-tsubo kardiomiopatiją, bet ir sekant ligos eigą. Dažniausiai nustatoma kairiojo skilvelio viršūninių-vidurinių segmentų hipo- arba akinezė, kurios apimtis dažniausiai nekoreliuoja su biocheminių žymenų koncentracija kraujyje. Echokardiografijos vertė nustatant dešiniojo skilvelio (DS) pažeidimus yra mažesnė dėl blogesnių DS vizualizacijos galimybių [29,30] (3 pav.).

Neabejotinai naudingiausias tyrimas diferencijuojant Tako-tsubo kardiomiopatiją nuo ūminio miokardo infarkto yra koronarografija ir ventrikulografija. Tyrimo metu patvirtinama arba paneigiama vainikinių arterijų patologija, nustatomi skilvelių morfologiniai pakitimai sistolės metu.

Širdies magnetinio rezonanso tomografija (ŠMRT) leidžia diferencijuoti Tako-tsubo kardiomiopatiją nuo miokardo infarkto bei kitų retų neobstrukcinių vainikinių arterijų ligų, tokių kaip miokarditas, ar nuo spontaniškai besilizuojančių mikroembolų vainikinėse arterijose. Tako-tsubo kardiomiopatijos atveju MR T2 sekoje galima stebėti kairiojo skilvelio viršūnės edemą bei įvertinti skilvelio geometrijos pokyčius sistolės metu. Vėlyvojo kontrastinės medžiagos kaupimo vaizduose miokardas būna nepažeistas - vėlyvojo kaupimo židinių nestebima [31].

Mayo klinika, remdamasi savo patirtimi, paskelbė Tako-tsubo kardiomiopatijos diagnostikos kriterijus [29]. Diagnozuojant būtini visi 4 teigiami požymiai:

1. Praeinanti KS viršūnės ar vidurinių segmentų akinezė/diskinezė su regioniniais sienelės judesio sutrikimais, neatitinkančiais epikardo kraujagyslių baseino lokalizacijos.
2. Angiografiškai paneigtos koronarų stenozės ar aterominių plokštelių plyšimai.
3. Nauji pokyčiai EKG: ST segmento pakilimas ir T bangos inversija.
4. Paneigtos gretutinės ligos: nesena galvos trauma, intrakranijinė hemoragija, feochromacitoma, koronarinė širdies liga, miokarditas, hipertrofinė kardiomiopatija.

GYDYMO PRINCIPAI

Diferencinės diagnostikos sunkumai ikihospitaliniu ir ankstyvuoju hospitaliniu periodu iki tikslios diagnozės nustatymo verčia visus pacientus, besiskundžiančius skausmu krūtinėje, traktuoti kaip sergančius ūminiu koronariniu sindromu. Todėl ir gydymas iki nustatant Tako-tsubo kardiomiopatijos diagnozę turi būti toks pat kaip ir ūminio miokardo infarkto. Skubi perkutaninė koronarinė intervencija padeda atmesti miokardo infarktą, todėl toliau gydant galima atsisakyti nitratų.

Rutiniškai, nekomplikuotiems pacientams, turėtų būti skiriami angiotenziną konvertuojančio fermento inhibitoriai, β adrenoblokatoriai (naudingesni α1 ir β1-2 adrenoblokatoriai, tokie kaip karvedilolis). Būtina saikinga skysčių terapija, neperkraunanti kairiųjų širdies kamerų. Diuretikai skirtini esant skysčių retencijos organizme požymiams ar esant plaučių edemai. Benzodiazepinų skyrimas gali būti naudingas, jei pacientas pernelyg sujaudintas ar neramus. Yra paskelbta publikacijų apie visišką miokardo funkcijos atsistatymą netaikius jokio medikamentinio gydymo [33].

Jei pacientas vyresnis nei 60 metų arba yra nustatyti pokyčiai vainikinėse arterijose, tikslinga skirti aspirino. Jei kairiajame skilvelyje nustatyta trombų arba yra didelė trombų formavimosi rizika, reikėtų skirti heparino, vėliau vitamino K antagonistų iki visiškai atsistatys kairiojo skilvelio funkcija [33,34].

Išsivysčius ryškiai KS disfunkcijai ar kardiogeniniam šokui, nerekomenduojama skirti adrenoreceptorius veikiančių inotropų: dopamino, dobutamino. Šiuo metu intraaortinė kontrapulsacija balionėliu yra rekomenduojama kaip pirmo pasirinkimo priemonė esant tokiai situacijai. Levosimendano skyrimas yra antros eilės pasirinkimo priemonė. Tačiau ši rekomendacija yra ekspertinio pobūdžio, nes nėra iki šiol atlikta tyrimų su levosimendanu Tako-tsubo kardiomiopatijos atveju [35].

Gydymo trukmė yra iki šiol neapibrėžta, tačiau manoma, kad gydyti reikėtų tol, kol atsistatys miokardo funkcija ir bus stebimas klinikinis paciento būklės pagerėjimas. Daugumai pacientų ryškus miokardo funkcijos atsistatymas įvyksta po 2-4 savaičių. Tako-tsubo sindromo pasikartojimo tikimybė tam pačiam pacientui yra iki 10% [36,37]. Tikslių profilaktikos rekomendacijų šiuo metu nėra.

IŠVADOS

1. Tako-tsubo kardiomiopatija yra pirminė įgyta kardiomiopatija, dažniausiai asocijuota su stresu ir pasireiškianti kairiojo skilvelio viršūnės disfunkcija sistolėje.
2. Tako-tsubo kardiomiopatija ir ūminis miokardo infarktas kliniškai nesiskiria.
3. Tako-tsubo kardiomiopatijos prognozė geresnė už miokardo infarkto ir būdingas visiškas miokardo funkcijos atsistatymas.

Literatūra

1. Sato H, Taiteishi H, Uchida T. Takotsubo-type cardiomyopathy due to multivessel spasm. In: Clinical aspect of myocardial injury: From ischemia to heart failure, Kodama, K, Haze, K, Hon, M (Eds), Kagakuhyouronsha, Tokyo 1990; 56.

2. Dote K, Sato H, Tateishi H, Uchida T, Ishihara M. Myocardial stunning due to simultaneous multivessel coronary spasms: a review of 5 cases. J Cardiol. 1991;21(2):203.

3. Maron BJ, Towbin JA, Thiene G, et al. Contemporary definitions and classification of the cardiomyopathies: an American Heart Associa-

tion Scientific Statement from the Council on Clinical Cardiology, Heart Failure and Transplantation Committee; Quality of Care and Outcomes Research and Func-tional Genomics and Translational Biology Interdisciplinary Working Groups; and Council on Epidemiology and Prevention. Circulation. 2006; 113: 1807-1816.

4. Aqel RA, Zoghbi GJ, Trimm JR, Baldwin SA, Iskandrian AE. Effect of caffeine administered intravenously on intracoronary administered adenosine induced coronary hemodynamics in patients with coronary artery disease. Am J Cardi-ol. 2004; 93: 343-346.

5. Azzarelli S, Galassi AR, Amico F, et al. Clinical features of 6 transient left ventricular apical ballooning. Am J Cardiol. 2006; 98: 1273-1276.

6. Kawai S, Suzuki H, Yamaguchi H, et al. Ampulla shaped ventricular dysfunction or ampulla cardiomyopathy? Respir Circ 2000; 48: 1237-1248. Japanese.

7. Facciorusso A, Vigna C, Amico C, et al. Prevalence of Tako-Tsubo Syndrome among patients with suspicion of acute coronary syndrome referred to our centre. Int J Cardiol. 2009; 134: 255-259.

8. Park JH, Kang SJ, Song JK, et al. Left ventricular apical ballooning due to severe physical stress in patients admitted to the medical ICU. Chest. 2005; 128: 296-302.

9. Hertting K, Krause K, Härle T, Boczor S, Reimers J, Kuck KH. Transient left ventricular apical ballooning in a community hospital in Germany. Int J Cardiol. 2006; 112: 282-288.

10. Bybee KA, Prasad A, Barsness GW, et al. Clinical characteristics and thrombolysis in myocardial infarction frame counts in women with transient left ventricular apical ballooning syndrome. Am J Cardiol. Aug 1 2004;94(3):343-6.

11. Ito K, Sugihara H, Katoh S, Azuma A, Nakagawa M. Assessment of Takotsubo (ampulla) cardiomyopathy using 99mTc-tetrofosmin myocardial SPECT--comparison with acute coronary syndrome. Ann Nucl Med. Apr 2003;17(2):115-22.

12. Desmet WJR, Adriaenssens BFM, Dens JAY. Apical ballooning of the left ventricular: first series in white patients. Heart. 2003; 89: 1027-1031.

13. Akashi YJ, Nakazawa K, Sakakibara M, et al. The clinical features of takotsubo cardiomyopathy. Q J Med. 2003;96(8):563-573.

14. Bybee KA, Kara T, Prasad A, et al. Systematic review: transient left ventricular apical ballooning: a syndrome that mimics ST-segment elevation myocardial infarction. AnnIntern Med. 2004;141(11):858-865.

15. Ibanez B, Navarro F, Cordoba M, et al. Takotsubo transient left ventricular apical ballooning: is intravascular ultrasound the key toresolve the enigma? Heart. 2005; 91(1):102-104.

16. Port JD and Bristow MR. Altered Beta-adrenergic receptor gene regulation and signalling in chronic heart failure. J Mol Cell Cardiol, 2001; 33:887–905.

17. Kawano H et al. Histological study on the distribution of autonomic nerves in the human heart. Heart Vessels, 2003; 18: 32–39.

18. Mori H et al. Increased responsiveness of left ventricular apical myocardium to adrenergic stimuli. Cardiovasc Res 1993; 27: 192–198.

19. Rona G. Catecholamine cardiotoxicity. J Mol Cell Cardiol, 1985; 17: 291–306.

20. Brouri F et al. Blockade of β1- and desensitization of β2-adrenoceptors reduce isoprenaline-induced cardiac fibrosis. Eur J Pharmacol, 2004; 485: 227–23.

21. Heubach JF and Kaumann AJ. Epinephrine activates both Gs and Gi pathways, but norepinephrine activates only the Gs pathway through human beta2-adrenoceptors overexpressed in mouse heart. Mol Pharmacol, 2004; 65: 1313–1322.

22. Heubach JF et al. Cardiostimulant and cardiodepressant effects through overexpressed human β2-adrenoceptors in murine heart. Naunyn Schmiedebergs Arch Pharmacol, 2003; 367: 380–390.

23. Daaka Y et al. Switching of the coupling of the beta2-adrenergic receptor to different G proteins by protein kinase A. Nature, 1997; 390: 88–91.

24. Zamah AM et al. Protein kinase A-mediated phosphorylation of the beta 2-adrenergic receptor regulates its coupling to Gs and Gi: demonstration in a reconstituted system. J Biol Chem, 2002; 277: 31249–31256.

25. Ling S et al. Cellular mechanisms underlying the cardiovascular actions of oestrogens. Clin Sci (Lond), 2006; 111: 107–118.

26. Kneale BJ et al. Gender differences in sensitivity to adrenergic agonists of forearm resistance vasculature. J Am Coll Cardiol, 2000; 36: 1233–1238.

27. Sharkey SW, Lesser JR, Menon M, Parpart M, Maron MS, 31. Maron BJ. Spectrum and significance of electrocardiographic patterns, troponin levels, and thrombolysis in myocardial infarction frame count in patients with stress (tako-tsubo) cardiomyopathy and comparison to those in patients with ST-elevation anterior wall myocardial infarction.Am J Cardiol. 2008; 101: 1723-1728.

28. Kosuge M, Ebina T, Hibi K, Morita S, Okuda J, Iwahashi N. Simple and accurate electrocardiographic criteria to differentiate takotsubo cardiomyopathy from anterior acute myocardial infarction. J Am Coll Cardiol. Jun 1 2010;55(22):2514-6

29. Elesber AA, Prasad A, Bybee KA, et al. Transient cardiac apical ballooning syndrome: prevalence and clinical implications of right ventricular involvement. J Am Coll Cardiol.2006; 47: 1082-1083.

30. Haghi D, Athanasiadis A, Papavassiliu T, et al. Right ventricular involvement in Takotsubo cardiomyopathy. Eur Heart J. 2006; 27: 2433-2439.

31. Eitel I et al. Differential diagnosis of suspected apical ballooning syndrome using contrast-enhanced magnetic resonance imaging. Eur Heart J. 2008; 29: 2651–2659.

32. Prasad A. Apical ballooning syndrome: an important differential diagnosis of acute myocardial infarction. Circulation. 2007; 115: e56-59.

33. Akashi YJ, Nakazawa K, Sakakibara M, et al. The clinical features of takotsubo cardiomyopathy. Q J Med. 2003;96(8):563-573.

34. Akashi YJ, Tejima T, Sakurada H, et al. Left ventricular rupture associated with takotsubo cardiomyopathy. Mayo Clin Proc. 2004;79(6):821-824.

35. Lyon AR, Rees PSC, Prasad S, Poole-Wilson PA, Harding SE. Stress (Takotsubo) cardiomyopathya novel pathophysiological hypothesis to explain catecholamine induced acute myocardial stunning. Nat Clin Pract Cardiovasc Med. 2008; 5: 22-29.

36. Assomull RG, Lyne JC, Keenan N, et al. The role of cardiovascular magnetic resonance in patients presenting with chest pain, raised troponin, and unobstructed coronary arteries. Eur Heart J. 2007; 28: 1242-1249.

37. Elesber AA, Prasad A, Bybee KA, et al. Transient cardiac apical ballooning syndrome: prevalence and clinical implications of right ventricular involvement. J Am Coll Cardiol. 2006; 47: 1082-1083.

STRESS INDUCED CARDIOMYOPATHY (TAKO-TSUBO CARDIOMYOPATHY)

Pranas Šerpytis, Vytautas Juknevičius

Summary

Key words: Tako-tsubo cardiomyopathy, myocardial infarction.

Tako-tsubo, or stress cardiomyopathy is an increasingly recognized type of primary acquired cardiomyopathy occurring commonly after a recent stressful event and characterized by transient myocardial systolic dysfunction that is mainly confined to the apical region of the left ventricle. The clinical presentation closely resembles that of an acute coronary syndrome, with chest pain, ischemic type ST-segment changes and minimal cardiac enzyme elevation. Prognosis is good, with full recovery of cardiac function within 2-4 weeks in most of the cases. Treatment is supportive but coronary angiography is necessary to establish the diagnosis. The pathogenetic mechanism remains currently unknown, although catecholamine surge definitely plays a primary role.

Correspondence to: pranas.serpytis@santa.lt

Gauta 2012-05-16